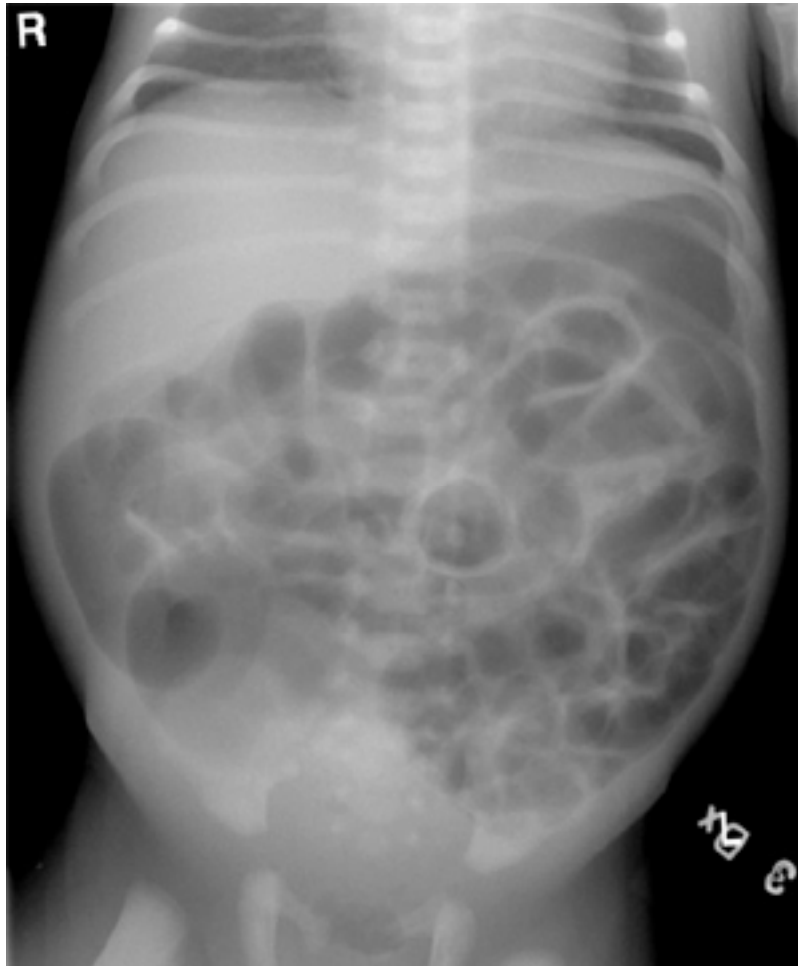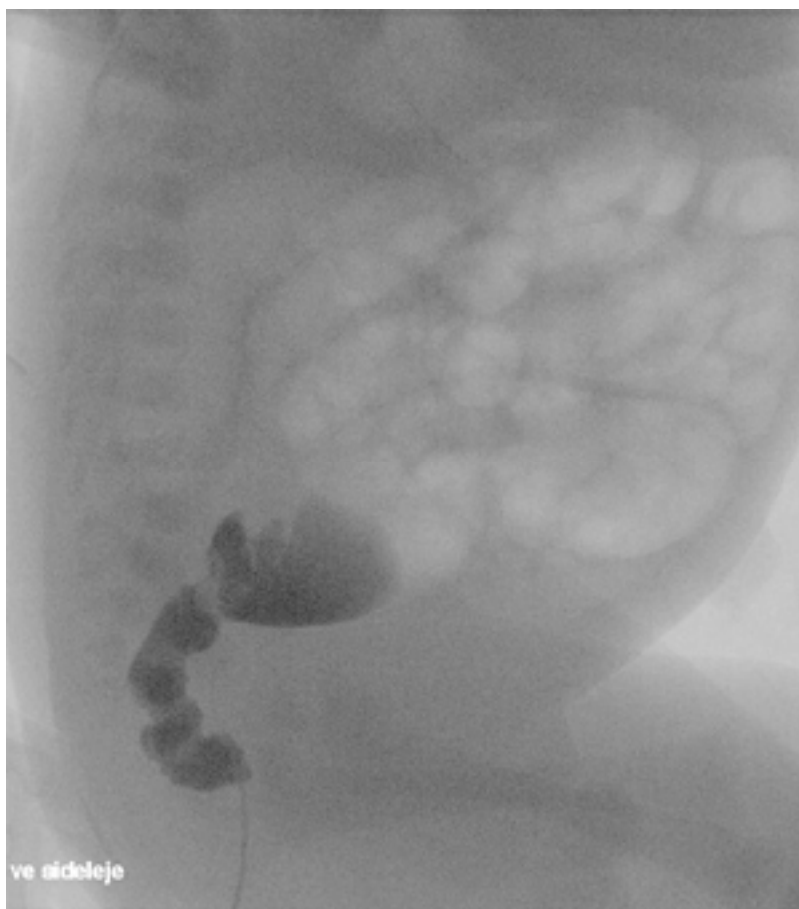

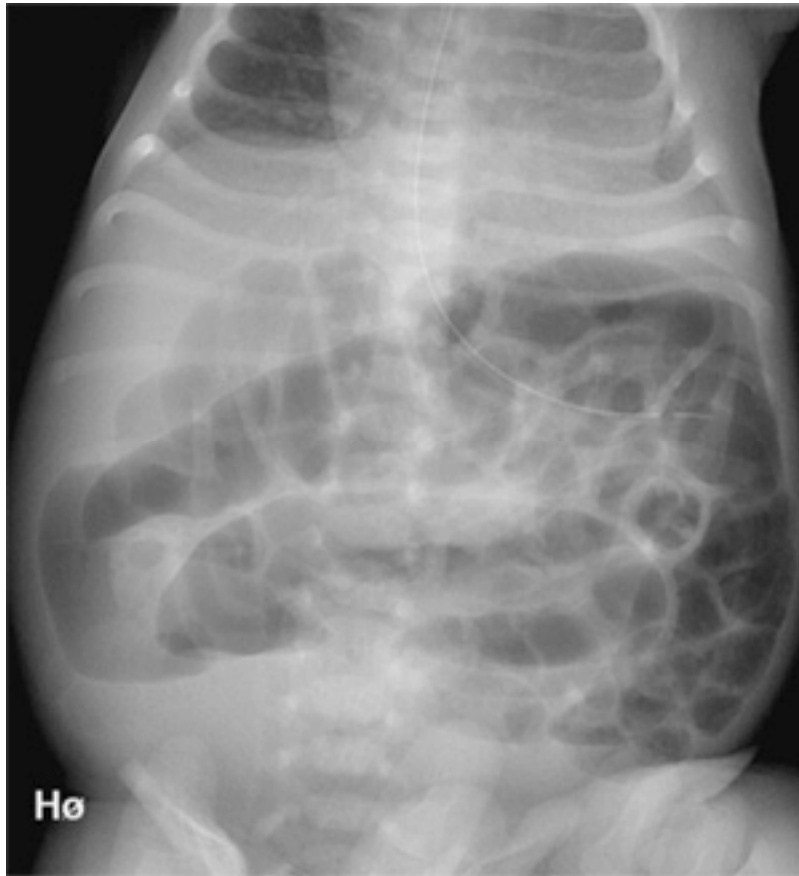
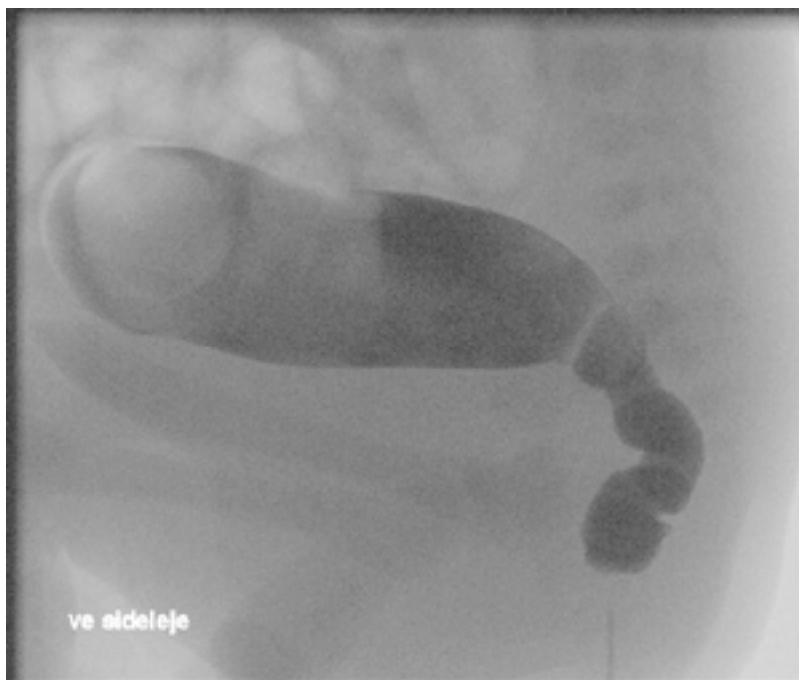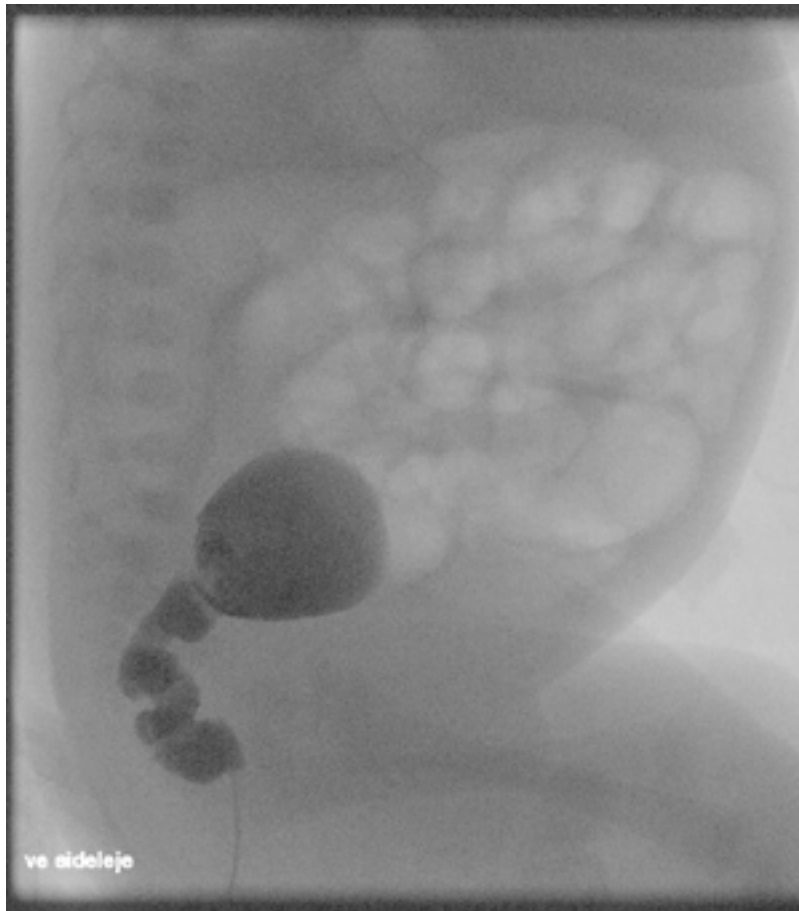
## Sygehistorie

Få dage gammelt barn med tiltagende aspiration og opkastning samt stort dilateret abdomen. Samtidig mangelfuld mekonium afgang.

## Billeder







## **Diagnose**

Oversigt over abdomen viser mange dilaterede tarmafsnit tydende på lav obstruktion, ingen fri luft og ingen forkalkninger. Der gøres derfor colonindhældning med vandig kontrast. Den viser en tydelig overgangszone mellem normalt kalibreret aganglionær tarm og svært dilateret tarm (normal tarm). Dette er forenligt med morbus Hirschsprung.

## **Kommentar**

Husk Hirschsprung var dansk pædiater.